

דף הסבר על מום לב מסוג טריקוספייד אטרזיה -

:Tricuspid atresia

:הגדרה:

חוסר מסתם טריקוספיידלי – המסתם המחובר בין עליה לחדר ימין. עקב כך דם לא יכול לזרום מעליה ימנית לחדר ימני, החדר הימני קטן ולא מפותח ולא יכול לספק דם לריאות. לכן, אספקת הדם לריאות תלויה בקיום מומים נלווים המאפשרים מעבר בין העליות ובין החדרים (פגם במחיצה בין העליות ASD, או בין החדרים VSD).

טריקוספייד אטרזיה הינו "אבטיפוס" של מום לב מסוג single ventricle (ראה גם דף הסבר נפרד על מום זה).

סוג I: מוצא העורקים הגדולים תקין.

סוג II: טראנספוזיציה של העורקים הגדולים מסוג D.

סוג III: טראנספוזיציה של העורקים הגדולים מסוג L (מום נדיר ביותר).

:שכיחות:

זהו מום הלב הכחלוני השלישי בשכיחותו. מהווה 0.3-3.7% ממומי הלב.

:סיבה:

ברב המקרים הסיבה לא ידועה.

דווח קשר לתסמונת דאון, להדבקה באדמת במהלך ההריון, למום לב בהורים, סכרת אימהית, לנטילת תרופות המכילות ויטמין A או ליתיום בהריון.

:מומים נלווים:

פגם במחיצה בין העליות ASD, חייב להיות כחלק מהמום.

פגם במחיצה בין החדרים VSD.

טראנספוזיציה של העורקים הגדולים.

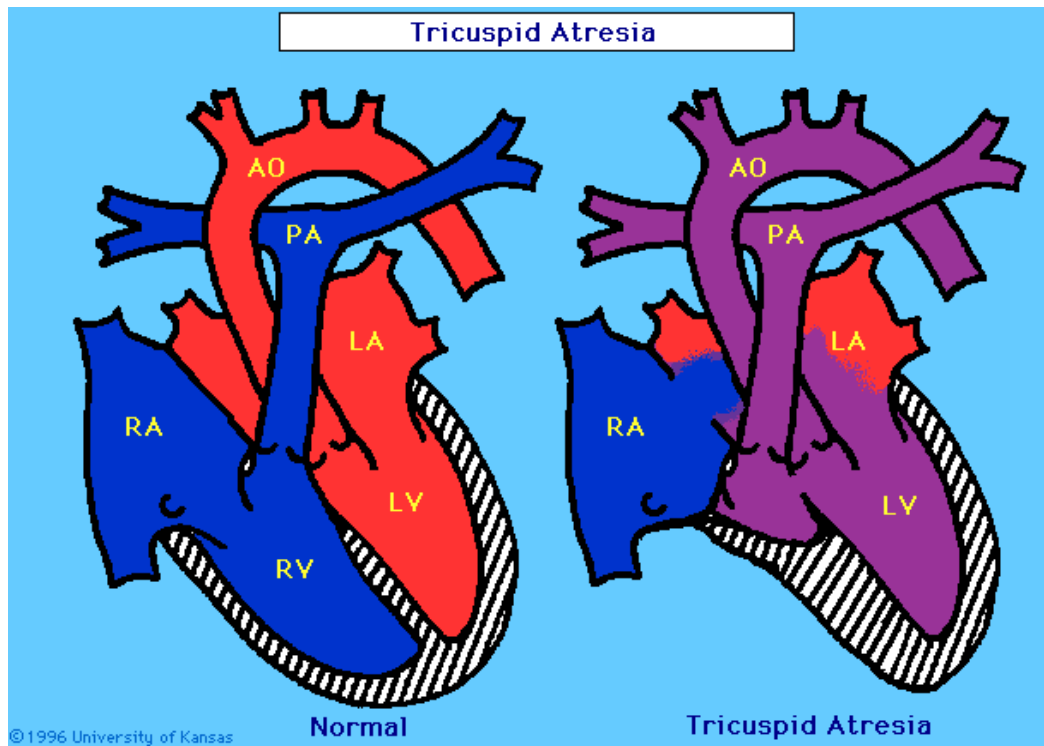
:ממצאים באולטרסאונד בבדיקה בהריון:

- העדר המסתם הטריקוספיידלי.
- חדר ימני קטן ולא מפותח.
- ASD
- VSD
- פולמוניק סטנוזיס/אטרזיה

מהלך לאחר הלידה:

לאחר הלידה תיתכנה 3 צורות התבטאות קלינית של המום:

- א. כחלון משמעותי ותלות בדוקטוס ארטריוזוס על מנת שתהייה אספקת דם לריאות (דם מגיע מאבי העורקים, דרך הדוקטוס ארטריוזוס לעורק הריאה ולריאות). יש צורך בטיפול בפרוסטין מיד לאחר הלידה. בשבועיים הראשונים לחיים יעברו ניתוח שנט. בגיל חצי שנה יעברו ניתוח ע"ש גלן (GLEEN) בו מחברים את ה SVC לעורק הריאה הימני. בגיל 4-5 שנים יעברו ניתוח ע"ש Fontan בו תחובר ה IVC ישירות לעורקי הריאה.
 - ב. בילדים שקימת אצלם בעיה במסתם הפולמונרי יסבלו מאי ספיקת לב. הביטוי יהיה קושי בהאכלה, אפטיות, קוצר נשימה ובעיות גדילה. תינוקות אלו צריכים לעבור ניתוח בשבועיים הראשונים לחייהם של השמת טבעת (Banding), להצר את עורק הריאה. בגיל חצי שנה יזדקקו לניתוח ע"ש Gleen לחיבור ה SVC לעורק הריאה הימני ובגיל 4-5 שנים ניתוח ע"ש Fontan לחיבור ה IVC לעורקי הריאה.
 - ג. חלק מהילודים יסבלו רק מכיחלון קל לאחר הלידה ולא יזדקקו לפרוצדורה ניתוחית אלא מעקב בלבד. בגיל חצי שנה יעברו ניתוח ע"ש Gleen, ובגיל 4-5 שנים ניתוח ע"ש Fontan.
- בגמר שלושת הניתוחים (כלומר גיל 5-6 שנים) נוצר מעקף של הלב הימני. הדם מוזרם ישירות לריאות מבלי לעבור בלב הימני. החדר היחיד שמתפקד הינו החדר השמאלי.



אולטראסאונד של אטרזיה של מסתם טריקוספידלי:

